

## Oromyofunctionele therapie (4, slot)

# Het gebruik van Trainers in de praktijk

In drie voorgaande nummers van TP zijn de algemene beginselen van OMFT aan bod gekomen (TP juli 2008), gevolgd door de principes van het opmeten van spiersterkten en de implicaties daarvan voor OMFT-behandeling (TP september 2008) en ten slotte is besproken hoe OMFT een daadwerkelijke bijdrage kan leveren aan de reductie van het hoge aantal (26-38%) orthodontische relapsgevallen van open-beetbehandelingen (TP oktober 2008).

In dit voorlopig laatste artikel over OMFT zal het gebruik van met name de zachte Trainers in de tandheelkundige en logopedische praktijk besproken worden.

Het gebruik van Trainers gaat terug naar de zeventiger jaren. Er bestaan harde en zachte Trainers en het is belangrijk om een duidelijk onderscheid te maken tussen deze twee soorten.

De harde Trainers worden wel EGA's genoemd (*eruption guided appliances*). Voorbeelden hiervan zijn de Occlus-o-Guide en de Nite-guide (Ortho-tain Inc., Puerto Rico), evenals de harde Trainer-4-Kids en de harde Myobracer (Myofunctional Research Inc, Australia, Waalwijk).

De zachte Trainers zijn bedoeld als *habit breaker*: een apparaat om afwijkende mondgewoonten af te leren. Voorbeelden hiervan zijn de Infant Trainer, de zachte Trainer-4-Kids, de zachte Trainer-4-Adults en de uitsluitend als zachte trainer te verkrijgen Trainer-4-Braces (Myofunctional Re-

search Inc, Australia, Waalwijk). Voorlopers van de Trainers zijn de Face Former (Myo-form, Deventer) en de Oral Screens.

In dit artikel hebben we het voornamelijk over de zachte Trainers.

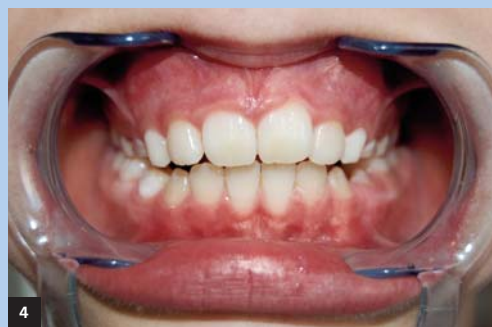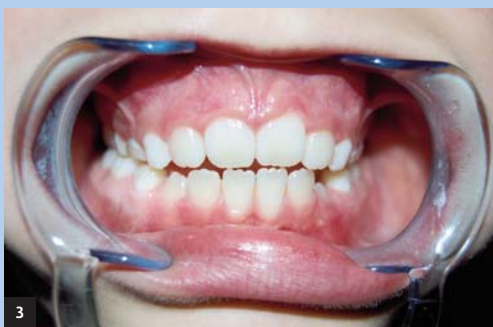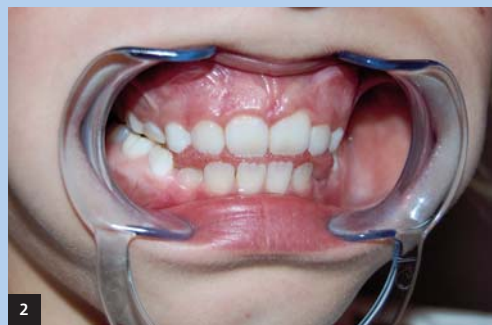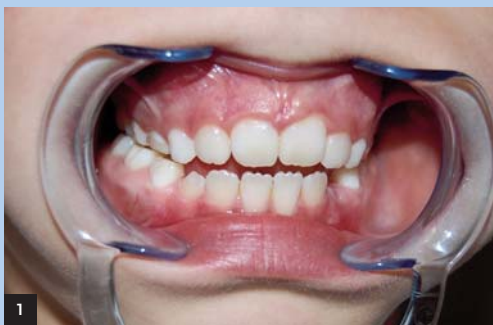### Casus 1 (afb. 1-4)

Sophie B.: meisje, 9 jaar 5 maanden. VOB 2 mm, uitsluitend occlusie in molaargebied, transversaal een lichte bilaterale kruisbeet, een lichte dwangbeet naar rechts, lage tongligging, force scale 2,5 pound i.p.v. 6 pound, Payne-techniek laat strepen op de tong zien en geen aanzuiging van de tong tegen het palatum, en een sterke protrale tongpers.

De diagnose: protrale tongpers, verkeerde tongpositie in rust met als gevolg open beet, dwangbeet naar rechts en een transversale compressie van de bovenboog.

Therapie: OMFT met ondersteunend gebruik van een Trainer-4-Kids. Aanleren goede tongpositie in rust en een alveolaire slik.

Door goed oefenen zien we binnen twee maanden de open beet afnemen naar een end-to-end relatie en ook de transversale kruisbeet normaliseert razendsnel. In vier maanden is er een vrijwel normale overbeet in het front ontstaan en is de transversale verhouding verbeterd. De positie van de tongpunt in rust is alveolair geworden en er is een



1. Sophie B., 9j 5mnd. November 2007: VOB 2 mm, bilaterale kruisbeet, lichte dwangbeet naar rechts, lage tongligging, protrale tongpers, verkeerde tongpositie in rust met als gevolg open beet, dwangbeet naar rechts en transversale compressie van de bovenboog.
2. November 2007: protrale tongpers.
3. December 2007: na een maand OMFT en Trainergebruik zijn al veranderingen waarneembaar: de VOB is afgenomen.
4. Maart 2008: de VOB neemt verder af. Actieve OMFT is beëindigd. De tandarts begeleidt het dragen van de Trainer nog een tijdje en houdt de occlusie in de gaten.

normale alveolaire achterwaartse slik aangeleerd. De vorm volgt de functie in snel tempo.

De tandarts kan de zachte Trainer voorschrijven voor het afleren van afwijkende mondgewoonten, maar ook is het mogelijk om met de Trainer de gevolgen van het afwijkende monddrag (een verstoorde ontwikkeling van het orofaciale skelet en een afwijkende tandstandpositie) te corrigeren. Onder afwijkend monddrag verstaan we langdurig duimzuigen of vingerzuigen, langdurig gebruik van een fopspeen, te lang gebruik van zacht voedsel, mondademen en natuurlijk een lage of interdentale tongligging in rust, en last but not least een afwijkende slik.

In een recent verschenen onderzoek van Keski-Nisula K et al.<sup>1</sup> wordt bij 167 kinderen een Trainer toegepast - naast een controlegroep van 104 kinderen.

Er ontstond een goede aligning bij 98% van de kinderen, tegen slechts 32% in de controlegroep. Bij aanvang van de studie was er bij 41% van de gevallen een klasse I molaarrelatie bij de te behandelen groep, tegen 47% bij de controlegroep.

Aan het eind van de studie was er bij de met een zachte Trainer behandelde groep in 90% van de gevallen een klasse I ontstaan, tegen 48% bij de controlegroep. De onderzoekers komen dan ook tot de conclusie dat behandeling op een leeftijd van tussen de 6 en 8 jaar met een Trainer een effectieve methode is om een normale occlusie te herstellen en dat de noodzaak tot orthodontische behandeling daarmee wordt geëlimineerd. Zonder het dragen van een Trainer is slechts zeer weinig verandering waargenomen.

De logopedist kan naast de actieve OMFT de Trainer voorschrijven als extra hulpmiddel om afwijkend monddrag af te leren. Het is *niet* de taak van de logopedist om lang-

durig met een Trainer te trachten dentale en/of gnathogene veranderingen door te voeren.

Beide disciplines gebruiken de Trainer als habit breaker. Hoe vaak zitten de kinderen niet met open monddrag tv te kijken of met open mond achter de computer. Naast actieve therapie is deze Trainer een extra hulpmiddel om deze foutieve gewoonten aan te pakken.

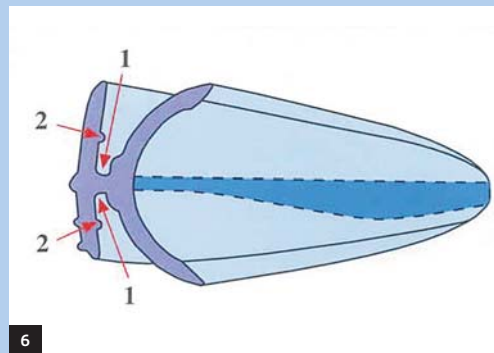
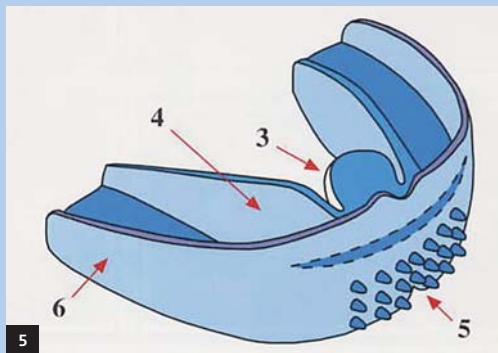
Van alle Trainers wordt de Trainer-4-Kids door tandartsen en logopedisten in de strijd tegen afwijkend monddrag het meest gebruikt. Hoe ziet deze Trainer-4-Kids er nu uit? (Zie afbeelding 5 en 6.)

### Kenmerken van de Trainer-4-Kids

- 1 Tandkanalen; de ruimten waar de tandbogen in de Trainer vallen. Deze ruimten zijn zodanig gepositioneerd dat de elementen van bovenkaak en onderkaak in een ideale positie ten opzichte van elkaar staan.
- 2 Verdikkingen buccaal tegen het onderfront zorgen voor een lichte druk op de onderincisieven en zorgen zo voor een goede geleiding van de doorbrekende elementen. Op deze wijze wordt een directe end-to-end of zelfs een lichte klasse III relatie voorkomen. Deze aanpassing is sinds eind 2007 doorgevoerd.
- 3 Tong-tag of het tonglipje. Valt als het ware tegen de papilla incisiva. Dit is de plaats waar de tongpunt bij een juiste positie het gehele etmaal behoort te zitten.
- 4 De tongbeschermer zorgt voor een meer craniale tongpositie in rust en voorkomt de druk van de tong op een foutieve plaats in de mond als gevolg van de afwijkende slik.
- 5 Lipbumpers ontmoedigen een overmatige activiteit van de onderlip en verminderen de spierspanning.
- 6 In het molaargebied zit een lichte opbeet ter ondersteu-

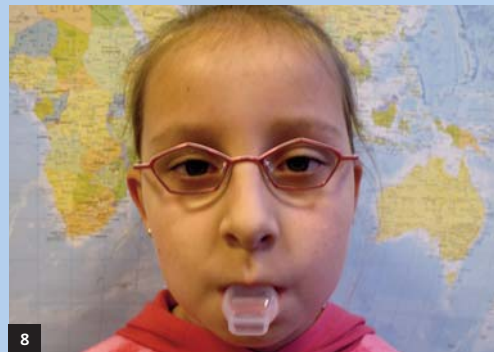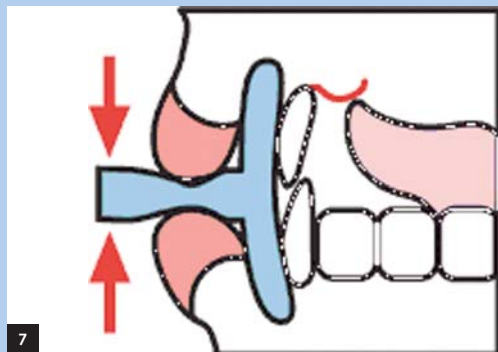
5. Trainer-4-Kids schematisch dwarsdoorsnede.

6. Trainer-4-Kids schematisch.



7. Schematische doorsnede van een face former.

8. Face former in situ.



ning van de molaren om ongewenste overeruptie van de molaren te voorkomen. Bij langdurig gebruik van een Trainer bij klasse II patiënten zullen de molaren uitgroeien en vermindert een diepe beet.

Het kardinale verschil tussen een face former (afb. 7 en 8) en een zachte Trainer-4-Kids is gelegen in het feit dat een face former *niets* aan de tongligging en tongpuntpositie doet. Een face former is uitsluitend effectief als middel om de lipspanning te verhogen en een neusademing te bevorderen. Niet dat dit niet belangrijk is, maar een Trainer-4-Kids heeft naast bovengenoemde eigenschappen bovendien het grote voordeel dat het een sterk effect heeft op de tongligging en de tongpuntpositie, waardoor open beten zich in razendsnel tempo sluiten. Zeker als het gebruik van een zachte Trainer-4-Kids onderdeel is van OMFT.

### Toepassing van de Trainer

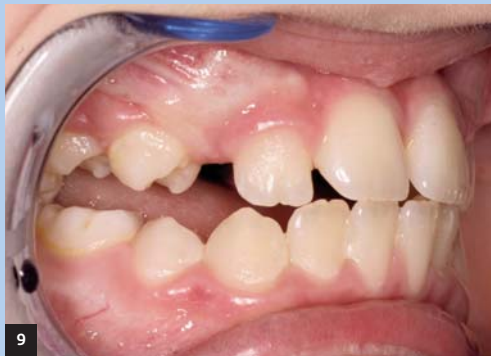De logopedist die een zachte Trainer voorschrijft, zal het proces van aanpassen en myofunctionele verandering begeleiden. Vaak zal in eerste instantie bij een patiënt die een extreem lage spiertonus heeft van de m. orbicularis oris door middel van oefeningen een hogere spiertonus gerealiseerd gaan worden. Zo zal de logopedist bij een treksterkte van de lippen van 0,5 pound op de force scale (i. p. v. 6 pound per inch<sup>2</sup>) eerst lipversterkende oefeningen voorschrijven totdat de lipsterkte de waarde van ongeveer 2,5 tot 3 pound bereikt. Dan is de patiënt veel makkelijker in staat om gedurende langere tijd een Trainer in de mond te houden. Het aanpassen aan de Trainer verloopt dan meestal vlekkeloos. Aangezien de Trainer één universele maat heeft, moet soms de vestibulaire rand iets ingekort worden. De Trainer moet precies alle occlusale vlakken bedekken. Dat betekent dat soms ook dorsaal iets van de Trainer

afgeknipt moet worden om hem optimaal aan de mond aan te passen.

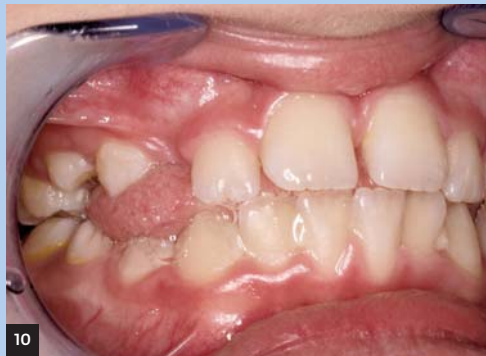Aanvankelijk moet de Trainer overdag gedurende minstens 1 uur in de mond gedragen worden; na een adaptatieperiode van ongeveer 10-14 dagen ook 's nachts. Als de Trainer overdag vaker gedragen wordt, is het effect op de dentitie natuurlijk groter. Immers: hoe eerder de tong in rust het gehele etmaal op de juiste plaats zit en hoe eerder er goed wordt geslikt, des te beter dat voor de ontwikkeling van het tand-kaakstelsel is. Het belangrijkste doel van de Trainer is immers om de tong in de juiste positie te krijgen en een neusademing te effectueren.

De auteurs zijn van mening dat het voorschrijven van een Trainer alléén niet voldoende is om een goed orofaciaal evenwicht te verkrijgen. Normale OMFT met de gangbare oefeningen zal een voorwaarde zijn; de Trainer is een hulpmiddel.

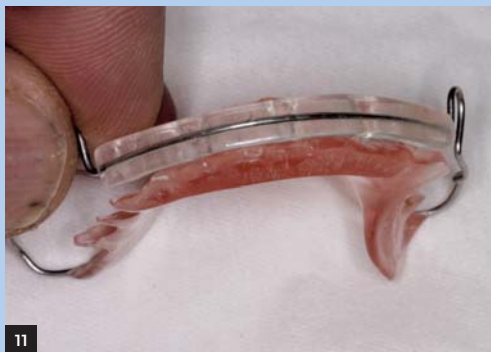Dit is zeker het geval bij een uni- of bilaterale tongpers (afb. 9 en 10), wat in logopedische zin een lastig te behandelen afwijking is. Hier zal snel de hulp van een Trainer ingeroepen worden om bij de patiënt sensorische integratie te verkrijgen zodat deze in staat is de tongmusculatuur op de juiste wijze te trainen om de juiste slikbeweging te maken. Bij een laterale tongpers wordt door orthodontisten nog wel eens individueel aangemeten uitneembare apparatuur geplaatst met een zijdelings tongschild (afb. 11). Het plaatsen van een tongschild of een tonghekje alléén, zonder verdere myofunctionele begeleiding houdt het grote gevaar van relaps in zodra de apparatuur verwijderd is. Het tijdelijk tegenhouden van de tong is wat anders dan een OMFT-behandeling waarbij een nieuw orofaciaal evenwicht bereikt wordt in samenhang met een nieuwe correcte slik.



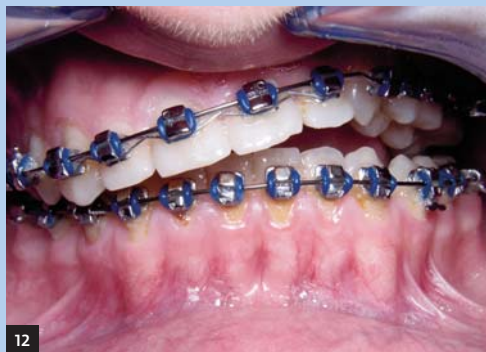9



10



11



12

9. Voorbeeld van een laterale open beet ten gevolge van een laterale tongpers.
10. De laterale tongpers is een lastig af te leren functionele afwijking.
11. Tongschild aan uitneembare orthodontische apparatuur: symptomatische bestrijding van een functioneel probleem. Leidt veelal tot relaps na orthodontische behandeling omdat de functie niet aangepast is.
12. Maurice van L., april 2008, 18 jaar. De laterale open beet kon ondanks vijf jaar orthodontische behandeling niet gesloten worden. Na overleg volgde verwijzing naar logopedist.



## Casus 2 (afb. 12-16)

Maurice van L., 18 jaar, heeft meer dan vijf jaar orthodontische behandeling achter de rug. Maurice wordt daarna door de orthodontist naar de logopedist verwezen omdat het niet mogelijk bleek de laterale open beet te sluiten. Uit de anamnese en het logopedisch onderzoek blijkt er een forse laterale tongpers aanwezig te zijn met als gevolg de laterale open beet, die, zoals te verwachten was, niet te sluiten was.

De logopedist besluit naast actieve OMFT met gerichte spiertraining een zachte Trainer voor te schrijven om zo snel mogelijk tot een goed resultaat te komen.

In vijf maanden zien we een duidelijke afname van de laterale open beet (afb. 13-15). De Trainer is goed gedragen, zoals te zien is op afbeelding 16.

Actieve OMFT is nu beëindigd en de patiënt wordt met regelmatige tussenpozen opgeroepen om de verdere vormverandering af te wachten. En ook de Trainer wordt niet meer gedragen: er is een goede slik aangeleerd, mede met behulp van de Trainer. De orthodontist maakt het werk nu succesvol af.

## Wat is de ideale leeftijd voor een Trainer?

Als we ervan uitgaan dat een Trainer meestal voorgeschreven wordt in combinatie met een OMFT-behandeling, dan ligt de beste leeftijd ergens tussen 6 en 8 jaar. Aangetoond is (Methenitou et al.<sup>2</sup>) dat juist het dragen van een Trainer tijdens de eerste wisselfase effectief is om een diepe beet of een grote overbeet te voorkomen. Het onderzoek van Keskinisula K et al.<sup>1</sup> (zie ook hierboven) bevestigt dit.

Bovenstaande onderzoeken zijn uitgevoerd met het uitsluitend dragen van een zachte Trainer. Zelfs dan al zijn de resultaten indrukwekkend te noemen. En dat is ook logisch omdat dan zo veel mogelijk wordt geprofiteerd van

de krachten van de tong op het palatum om een normale transversale groei te krijgen én om de foutieve druk van de tong tegen de frontelementen weg te halen zodat er geen grote SOB ontstaat.

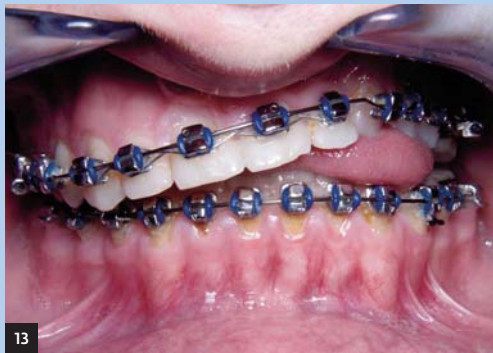Hetzelfde geldt voor een open beet. Hoe eerder de interpositie van de tong verdwenen is, hoe sneller de open beet zich zal sluiten en hoe lager de kans op een relaps na een orthodontische behandeling. Er is geen enkel valide argument denkbaar dat het gebruik van een zachte Trainer, zeker in combinatie met OMFT, op jonge leeftijd in de weg zou staan.

## Samenwerking

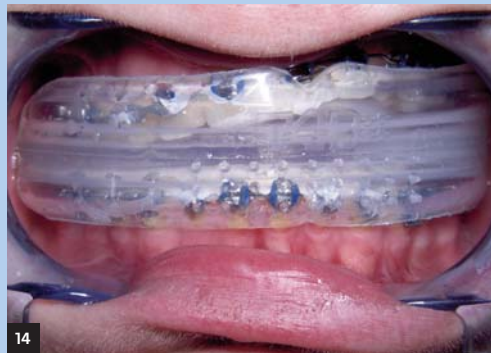De Trainer wordt declaratietechnisch gezien als 'orthodontie met eenvoudige apparatuur', bedoeld om gewoonten af te leren die afwijkingen kunnen veroorzaken of verergeren, of om sturend op te treden in de gebitsontwikkelingen indien er sprake is van een latente orthodontische afwijking. Code D53. Kortom: een Trainer heeft bij vroege behandeling van myofunctionele stoornissen een duidelijke plaats verworven binnen het orthodontisch armementarium.

Behandeling met een zachte Trainer voor de correctie van afwijkend monddrag, dus als interceptieve therapie, is in handen van een logopedist wellicht beter op zijn plaats dan bij een orthodontist, omdat een orthodontist in feite niet geschoold is in het behandelen van afwijkend monddrag. Bovendien ziet de orthodontist de patiënten over het algemeen op veel latere leeftijd dan voor OMFT ideaal is.

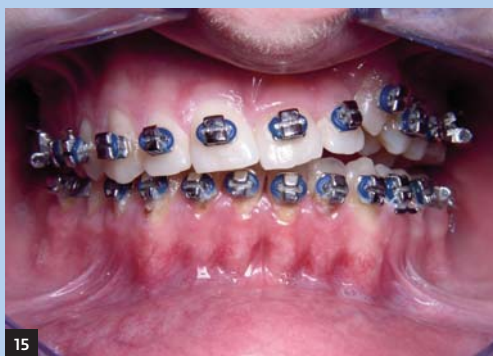Hoewel in iets mindere mate geldt dit feitelijk ook voor tandartsen: er zijn de auteurs maar zeer weinig tandartsen bekend die zelf OMFT bedrijven. Het voorschrijven van zachte Trainers door tandartsen gebeurt natuurlijk fre-



13



14



15



16

13. De 'prachtige' laterale tongpers.

14. Trainer-4-Braces in situ.

15. November 2008. De laterale open beet neemt duidelijk af. In zijn algemeenheid zal een laterale open beet zich langzamer sluiten als een frontale open beet.

16. De Trainer is goed gedragen en volledig doorgesleten aan de rechterzijde: logisch met een open beet links.

quent. Het zou in de ogen van de auteurs een goede zaak zijn als er nog meer samenwerkingsverbanden zouden ontstaan tussen logopedisten enerzijds en tandartsen c.q. orthodontisten anderzijds. De tandarts of de orthodontist zal meer geïnformeerd worden over de behandelmogelijkheden door de logopedist. Daardoor zullen zij eerder bereid zijn om mee te werken met een logopedist die op geleide van de aanwezige functionele stoornis van mening is dat een Trainer geïndiceerd is, door een Trainer aan de patiënt ter beschikking te stellen en de behandeling ervan aan de logopedist over te laten. Vandaag de dag zien we in toenemende mate samenwerkingsverbanden ontstaan tussen tandartsen c.q. orthodontisten en logopedisten met als uiteindelijk doel het doelmatig behandelen van patiënten met een myofunctionele afwijking, teneinde orthodontische afwijkingen te voorkomen c.q. te verminderen en relaps na orthodontische behandeling te voorkomen.

### Casus 3 (afb. 17-20)

Annemarie B., meisje, 5 jaar, wordt door de tandarts verwezen naar de logopedist in verband met een open beet in het front. Er is een sterke protrale tongpers aanwezig. De logopedist adviseert naast actieve OMFT een Trainer, in dit geval omdat het meisje nogal speels was en de opgedragen oefeningen niet altijd consciëntieus uitvoerde. Het dragen van een Trainer vond ze daarentegen geen enkel probleem.

In vijf maanden zien we de open beet sluiten en een normale verticale overbeet ontstaan.

Vroege correctie zal leiden tot een verminderde vraag naar orthodontie en zal zeker bijdragen tot een stabiele functionele occlusie.

### Harde versus zachte Trainers

Nadat de logopedist met een zachte Trainer (bij voorkeur

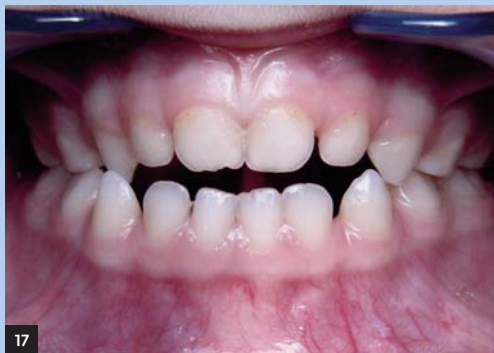in samenspraak met tandarts/orthodontist) heeft gewerkt, kan de tandarts/orthodontist verder met een harde Trainer.

De zachte Trainer is een habit breaker en geen orthodontisch apparaat. De harde Trainer is dat wel - of in ieder geval veel meer dan de zachte Trainer. De harde Trainers hebben een grotere invloed op het dentoalveolaire systeem dan de zachte Trainers (vergelijkbaar met een activator of een bionator) en zijn daarom in de ogen van de auteurs inderdaad orthodontische apparaten.

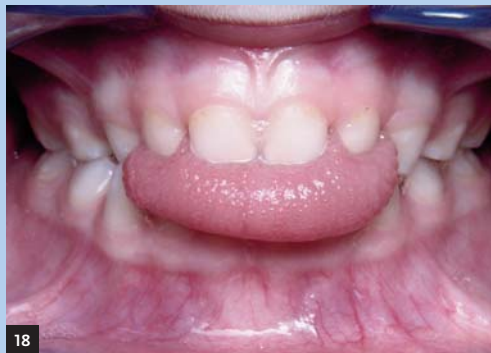Over de effectiviteit van harde Trainers in vergelijking met andere orthodontische apparatuur doen wij geen uitspraak. Uit onderzoek o.a. van Bergersen is komen vast te staan dat de effectiviteit van harde pre-fab Trainers even goed is als de veel duurdere individuele activatoren.

Het primaire doel van een harde Trainer is het consolideren van het nieuw bereikt orofaciaal evenwicht in combinatie met alignment van de elementen. De harde Trainers worden daarom dan ook niet aangeprezen om door logopedisten gebruikt te worden; harde Trainers zijn wat de auteurs betreft voorbehouden aan tandartsen en orthodontisten die het belang inzien van de relatie tussen myofunctionele afwijkingen en de daaraan gekoppelde malocclusie.

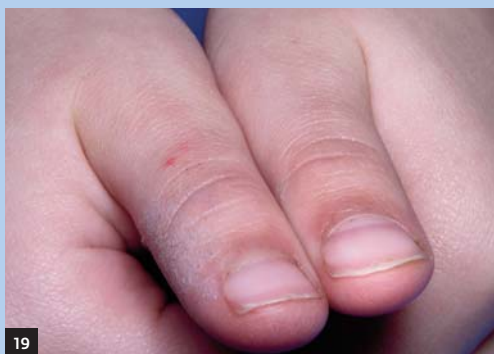Er wordt door tegenstanders van het gebruik van zachte Trainers door logopedisten nog wel eens gesteld dat zachte Trainers een actieve orthodontische behandel tijd zou verlengen. Het tegendeel is echter waar. Uitgaande van het feit dat actieve OMFT succesvol wordt afgesloten op zo'n 6-8 jarige leeftijd, zal over het algemeen de orthodontische behandel tijd aanmerkelijk verkort worden. Immers, de vorm zal zich wijzigen onder invloed van de gewijzigde functie en juist deze vormverandering zal een positieve invloed hebben op het verkorten van de orthodontische



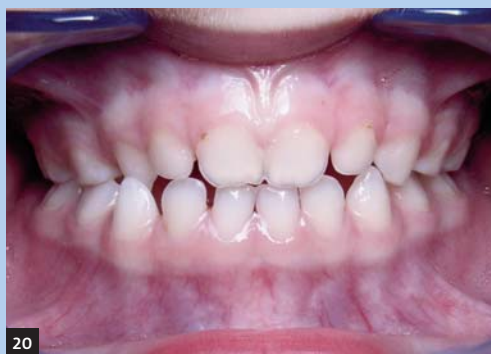17



18



19



20

17. Annemarie B., 5 jaar. Maart 2008: open beet t.g.v. een sterke protrale tongpers. Gezien haar speelsheid werd naast OMFT een Infant Trainer voorgeschreven.
18. De tongpers in maart 2008.
19. Annemarie zoog op haar duim. Per direct stoppen met duimen was een voorwaarde om te starten met OMFT en de Trainer. Duimzuigen geeft een lage tongligging met een predisponentie voor een protrale tongpers.
20. September 2008. De frontale relatie is vrijwel normaal. OMFT is beëindigd en ook de Trainer wordt niet of nauwelijks meer gedragen. Er is een nieuw orofaciaal evenwicht ontstaan dat de vorm verder verandert.

behandeltijd. Met het gebruik van een zachte Trainer wordt een kleine investering gedaan om een veel grotere te besparen. En dat is zeker in het belang van doelmatig gebruik van ter beschikking staande algemene middelen.

## Conclusie

Zachte Trainers leveren een positieve bijdrage bij het afleeren van afwijkende mondgewoonten en het herstellen van het verstoorde evenwicht van de orofaciale spieren, en zijn goed toepasbaar bij de actieve OMFT die door logopedisten wordt uitgevoerd.

Een intensieve samenwerking van logopedist met tandarts c. q. orthodontist wordt aanbevolen omdat door verandering van spierfuncties de vorm zich hieraan aanpast. Juist op dit scheidingsvlak tussen twee disciplines is samenwerking van groot belang voor het welslagen van een stabiele orthodontische behandeling.

Gebruik van een Trainer op de leeftijd van 6 tot 8 jaar is een effectieve methode om een normale occlusie te herstellen. De noodzaak van een orthodontische behandeling kán daarmee geëlimineerd, dan wel sterk bekort worden.

### Bijna 600 logopedisten

Er zijn nu bijna 600 logopedisten verspreid over Nederland, die een aanvullende opleiding in OMFT hebben gevolgd. Zij hebben geleerd te werken met de myoscanner, de force scale en zijn in staat een afwijkende slik zichtbaar te maken met fluorescentietechniek. Zij hebben een basale kennis van morfologie, en begrippen als VOB en SOB zijn

voor hen vertrouwde terminologie. Hun wordt tevens geleerd een goede, professionele samenwerking te bereiken met tandarts en orthodontist enerzijds en logopedist anderzijds, om de (on)mogelijkheden van een logopedische dan wel een orthodontische behandeling te leren begrijpen.

De insteek van de logopedist is het afwijkend monddrag af te leren, al dan niet met behulp van een Trainer, om zodoende een situatie te scheppen voor een stabiel resultaat van een orthodontische behandeling. De kans op een relaps na orthodontische behandeling is in voorkomende gevallen beduidend lager en er ontstaat zo een gewenste evenwichtige stabiele occlusie. «

- 1 Keski-Nisula K et al. Orthodontic intervention in the early mixed dentition: a prospective, controlled study on the effects of the eruption guidance appliance. *AJO-DO*, 2008(133);2:254-260
- 2 Methenitou et al. Prevention of overbite and overjet development in the 3 to 8 year old by controlled nighttime guidance of incisal eruption: a study of 43 individuals. *J Pedod*, 1990 Summer;14(4):219-30.

\* B.P.M. Verlinden, gespecialiseerd tandarts en implantoloog NVOI (bpmverlinden@xs4all.nl)

P. Helderop, logopedist, vice-voorzitter NVLF (p.helderop@logopediepraktijkphelderop.nl)

Beide auteurs zijn cursusleiders van de door STADAP geaccrediteerde cursus 'Logopedie en Tandheelkunde'.